

Antioksidan Ekstrak Air Biji Kopi Robusta Lampung dalam Menghambat Degenerasi Sel Hati Tikus Model Hepatitis yang Diinduksi CCL₄

Asep Sukohar,¹ Herri S. Sastramihardja²

¹Bagian Farmakologi Fakultas Kedokteran Universitas Lampung, ²Departemen Farmakologi Fakultas Kedokteran Universitas Padjadjaran Bandung

Abstrak

Hati berperan penting dalam mempertahankan homeostasis dan sangat dibutuhkan untuk fungsi fisiologis organ lain. Perubahan morfologi hati akan berdampak pada perubahan fungsi dan dapat muncul sebagai manifestasi klinisnya. Hepatitis merupakan gangguan serius yang menyebabkan inflamasi sel hati disebabkan oleh virus, kimia, dan toksin. Reaksi yang terjadi berupa stres oksidatif serta meningkatnya radikal bebas yang dapat dinetralisir dengan senyawa antioksidan. Secara tradisional kopi digunakan sebagai minuman sehari-hari dan dikenal sebagai antioksidan karena mengandung flavonoid (asam klorogenat). Tujuan penelitian untuk menentukan efek hepatoprotektif/antioksidan kopi yang tumbuh di kabupaten Pesawaran Lampung, terhadap gambaran kerusakan sel hepatosit pada tikus Wistar model hepatitis yang diinduksi karbon tetraklorida (CCL₄). Telah dilakukan penelitian eksperimental laboratorik di Departemen Farmakologi Fakultas Kedokteran Universitas Padjadjaran Bandung dan pemeriksaan patologi anatomi dilakukan di Rumah Sakit Abdoel Moeloek Lampung pada Desember 2008–Juli 2009 dengan menggunakan 15 ekor tikus Wistar jantan yang terbagi dalam 3 kelompok, yaitu kelompok kontrol negatif, kontrol positif sebagai model hepatitis, dan perlakuan yaitu model hepatitis yang mendapat ekstrak air biji kopi robusta 25 mg/kgBB selama 7 hari dan mendapat induksi CCL₄. Hasilnya dianalisis dengan uji *analysis of variance* dan uji independen t. Pemberian ekstrak air biji kopi robusta dapat mencegah kerusakan gambaran degenerasi sel hati dari 58,4±7,09 menjadi 34,4±5,85. Hasil ini berbeda bermakna ($p \leq 0,05$) bila dibandingkan dengan kontrol positif dan negatif. Simpulan, ekstrak air biji kopi robusta berpotensi mencegah gangguan fungsi hati dengan efek sebagai antioksidan pada tikus model hepatitis yang diinduksi CCL₄. [MKB. 2012;44(3):127–32].

Kata kunci: Antioksidan, gambaran degenerasi sel hati, kopi

Antioxidant of Lampung Robusta Coffee Beans Water Extract in Inhibiting Liver Cell Degeneration in CCl₄ Induced Hepatitis Rats Model

Abstract

Liver plays an important role in maintaining homeostasis and is critical for physiological functions of other organs. Morphological changes of the liver will have an impact on changes in liver function and may appear as clinical manifestations. Hepatitis is a serious disorder that causes inflammation of the liver cells and is caused by viruses, chemicals and toxins. Reactions that occur in the form of oxidative stress, free radicals dominant condition of antioxidants. Traditionally coffee is used as an everyday beverage and known as antioxidants because it contains flavonoids (chlorogenic acid). This study aim was to determine the hepatoprotective/antioxidant effect of coffee growing in Pesawaran Lampung, on the description of hepatocyte cell damage in Wistar rats hepatitis model induced with carbon tetrachloride (CCl₄). Laboratory experimental research has been conducted in Pharmacology Department, Faculty Medicine Padjadjaran University Bandung and pathology examinations was performed at the Hospital Abdoel Moeloek Lampung in December 2008–July 2009, using 15 male Wistar rats divided in three groups, the negative control group, positive control as a model of hepatitis, and hepatitis model that received the water extract of robusta coffee beans 25 mg/kgBW/days for 7 days and then received CCl₄ induction. The results were analyzed by analysis of variance and independent t test. Administration of water extract of robusta coffee beans can prevented damage to the liver cell degeneration picture from 58.4±7.09 to 34.4±5.85, these results differed significantly ($p \leq 0.05$) compared with positive and negative control. In conclusion, water extract of robusta coffee beans has the potential to prevent interference with the effects of liver function as antioxidants in the rat model of hepatitis which has been inducted with CCL₄. [MKB. 2012;44(3):127–32].

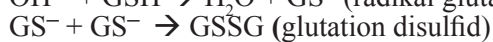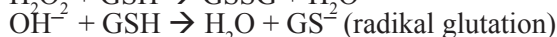
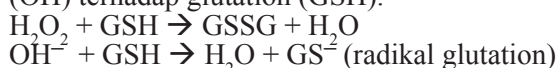
Key words: Antioxidants, coffee, degeneration of liver cells preview

Korespondensi: Asep Sukohar, dr., M.Kes, Bagian Farmakologi Fakultas Kedokteran Universitas Lampung, jalan Prof. Dr. Soemantri Brojonegoro 1 Bandar Lampung, telepon (0721) 773797, *mobile* 0811724890, *e-mail* asepsukohar@yahoo.com

Pendahuluan

Dewasa ini dunia ilmu kedokteran dan kesehatan banyak membahas radikal bebas (*free radical*) dan antioksidan. Hal ini terjadi karena sebagian besar penyakit diawali oleh reaksi oksidasi yang berlebihan di dalam tubuh. Radikal bebas dapat terbentuk dari senyawa lain bukan radikal bebas, tetapi mudah berubah menjadi senyawa radikal bebas, misalnya ozon, hidrogen peroksida (H_2O_2), dan lain-lain. Kedua kelompok senyawa tersebut sering disebut sebagai senyawa oksigen reaktif (SOR) atau *reactive oxygen species* (ROS).¹

Senyawa yang dapat menarik atau menerima elektron disebut sebagai oksidan atau oksidator, sedangkan senyawa lain yang dapat melepaskan atau memberikan elektron disebut juga reduktan atau reduktor. Sering kali oksidan dan radikal bebas dianggap sama karena keduanya memiliki kemiripan sifat. Kedua jenis senyawa ini juga memiliki aktivitas yang sama dan mengakibatkan hal yang hampir sama, meskipun melalui proses yang berbeda. Sebagai contoh, dampak reaksi H_2O_2 sebagai oksidan dan radikal bebas hidroksil (OH) terhadap glutation (GSH).



Reaksi (a) dan (b) tampaknya sama atau mirip, tetapi perlu dipahami bahwa kedua hal tersebut sebenarnya berbeda. Dalam ilmu kimia, pengertian oksidan merupakan senyawa penerima elektron (*electron acceptor*).

Reaktivitas radikal bebas merupakan upaya mencari pasangan elektron. Sebagai dampak kerja radikal bebas tersebut, akan terbentuk radikal bebas baru yang berasal dari atom atau molekul yang elektronnya diambil untuk berpasangan dengan radikal sebelumnya. Namun, bila dua senyawa radikal bertemu, elektron yang tidak berpasangan dari kedua senyawa tersebut akan bergabung dan membentuk ikatan kovalen yang stabil. Sebaliknya, bila senyawa radikal bebas bertemu dengan senyawa bukan radikal bebas, akan terjadi 3 kemungkinan, yaitu radikal bebas akan memberikan elektron yang tidak berpasangan (reduktor) kepada senyawa bukan radikal bebas, radikal bebas menerima elektron (oksidator) dari senyawa bukan radikal bebas, dan radikal bebas bergabung dengan senyawa bukan radikal bebas. Namun demikian, reaktivitas radikal bebas dapat dihambat melalui 3 cara, yaitu mencegah atau menghambat pembentukan radikal bebas baru, menginaktivasi atau menangkap radikal dan memotong propagasi (pemutusan rantai), serta memperbaiki (*repair*) kerusakan oleh radikal.²

Antioksidan merupakan senyawa pemberi elektron (*electron donor*) atau reduktan. Senyawa

ini memiliki berat molekul kecil, tetapi mampu menginaktivasi berkembangnya reaksi oksidasi dengan cara mencegah terbentuknya radikal. Antioksidan juga merupakan senyawa yang dapat menghambat reaksi oksidasi dengan mengikat radikal bebas dan molekul yang sangat reaktif, akibatnya kerusakan sel akan terhambat.

Senyawa antioksidan dapat berupa senyawa alam atau sintetik. Saat ini, senyawa antioksidan sintetik sudah mulai ditinggalkan karena sifat karsinogenik serta antioksidan alam memegang peranan penting. Berbagai golongan senyawa metabolit sekunder tumbuhan yang termasuk sumber *radical scavenger* merupakan golongan senyawa fenol, misalnya flavonol, flavonon, falvon, fenil propanoid, antrakuinon, lignan; senyawa alkaloid, saponin, dan flavonoid.³⁻⁵ Kandungan antioksidan dalam kopi tinggi.⁶⁻¹⁰

Selain buah-buahan maupun sayur-sayuran, baru-baru ini kopi diduga mengandung senyawa antioksidan. Kenyataan ini telah dibuktikan oleh orang Amerika yang mengonsumsi kopi sebagai sumber antioksidan lebih banyak dibandingkan dengan sumber lainnya. Joe Vinson, seorang ahli kimia dari Amerika menyatakan bahwa kopi yang berkafein maupun yang tidak berkafein memiliki kadar antioksidan yang sama.¹¹

Hepatitis merupakan proses peradangan difus pada jaringan hati. Hepatitis dapat disebabkan oleh virus, obat-obatan, proses autoimun atau penyebab lain yang tidak diketahui. Saat ini telah dikembangkan model hepatitis pada hewan coba untuk mengetahui patogenesis hepatitis termasuk evaluasi obat-obatan yang berkhasiat sebagai hepatoprotektor. Salah satu cara yang banyak dikerjakan menggunakan zat hepatotoksik misalnya karbon tetraklorida (CCL_4), alkohol, tioasetamid, parasetamol, dan D-galaktosamin. Lipopolisakarida juga sering dipergunakan untuk menimbulkan respons peradangan pada hati. Kerusakan hati dan efek perbaikan oleh obat selain dinilai dari perubahan histopatologis, juga dinilai dengan mengukur enzim transaminase, serta marka kerusakan akibat radikal bebas seperti malondialdehid (MDA).¹²

Uji pendahuluan telah dilakukan terhadap berbagai dosis ekstrak kopi 0,25 g; 0,50 g; serta 1 g dan di antara ketiga dosis tersebut maka dosis 0,25 g menunjukkan efek antioksidan yang baik. Pada dosis 1 g didapatkan 2 (dua) ekor tikus galur Wistar mati. Pada uji penelitian selanjutnya maka digunakan dosis 0,25 mg yang dibagi menjadi 3 kelompok.

Metode

Subjek penelitian berupa tikus jantan galur Wistar

yang diperoleh dari laboratorium Pusat Antar Universitas (PAU) Institut Teknologi Bandung (ITB). Sebelum penelitian dimulai, hewan coba diadaptasi dengan suasana laboratorium selama satu minggu. Kriteria inklusi yaitu tikus yang sehat, bobot awal 200–250 g, usia 12 minggu, adaptasi selama satu minggu dengan suasana laboratorium, sedangkan kriteria eksklusi yaitu tikus mengalami penurunan bobot >10% pada masa adaptasi selama 1 minggu dan tikus terlihat sakit atau berperilaku aneh selama masa adaptasi. Selama masa adaptasi tikus diberi makan dan minum secukupnya. Pada akhir masa adaptasi, tikus ditimbang dan dicatat kembali bobotnya.

Selanjutnya tikus dibagi secara acak dalam 3 kelompok, masing-masing terdiri atas 5 ekor tikus dan masing-masing kelompok diperlakukan sebagai berikut: Kelompok 1: kelompok kontrol negatif adalah kelompok tikus yang diberikan makanan, serta minuman standar dan pada hari ke-9 dikorbankan dan diambil jaringan hatinya untuk pemeriksaan histopatologi. Kelompok 2: kelompok kontrol positif adalah kelompok tikus yang diberikan makanan serta minuman standar dan pada hari ke-7 mendapatkan suntikan 1 mL CCl_4 10% subkutan regio interskapular dosis tunggal. Pada hari ke-9 tikus dikorbankan dan diambil jaringan hatinya untuk pemeriksaan histopatologi. Kelompok 3: kelompok perlakuan adalah kelompok tikus yang diberikan makanan serta minuman standar ditambah ekstrak air kopi dengan dosis 25 mg selama 9 hari. Kemudian pada hari ke-7 tikus mendapatkan suntikan 1 mL CCl_4 10% subkutan regio interskapular dosis tunggal. Pada hari ke-9 tikus dikorbankan dan diambil jaringan hati untuk pemeriksaan histopatologi.

Bahan penelitian berupa biji kopi robusta yang diambil dari perkebunan kopi Pesawaran Lampung dengan umur pohon sekitar 8 tahun. Biji kopi robusta tersebut kemudian diolah menjadi ekstrak menggunakan pelarut air di PAU ilmu hayati ITB. Bahan yang diperlukan CCl_4 dalam parafin cair 10%, akuabides, formalin bufer 10%, makanan standar tikus berupa campuran pelet dan gabah, serta es.

Untuk mengetahui efek ekstrak air kopi terhadap morfologi hati tikus model induksi CCl_4 maka pemeriksaan histopatologi terhadap kerusakan sel hati/hepatosit dilakukan dengan cara menilai jumlah sel hati yang mengalami kerusakan berupa vakuolisasi dengan metode “kisi-kisi”.

Dari setiap tikus diambil satu preparat yang terdiri atas 4–5 sayatan, tiap sayatan preparat diambil 2 sayatan secara acak. Dari setiap sayatan diambil 2 lapang pandang perisentral secara acak.

Metode yang digunakan yaitu laboratorium eksperimental dengan rancangan acak lengkap.

Hewan coba berupa tikus jantan galur Wistar yang diinduksi hepatotoksitas dengan menggunakan CCl_4 . Pembengkakan sel-sel (*cloudy swelling*), pembentukan gelembung sitoplasma (vakuola), dan nekrosis akan tampak pada hati tikus 1–3 hari setelah injeksi CCl_4 secara subkutan. Dosis CCl_4 yang digunakan 1 mL (10% dalam parafin cair). Variabel bebas (*independent*) penelitian ini yaitu dosis ekstrak air kopi robusta 25 mg/kg bobot dan variabel tidak bebasnya (*dependent*) gambaran histopatologis hati hewan coba.

Definisi operasional variabel berupa gambaran histopatologi hati yang dinilai dengan pewarnaan hematoksilin eosin (HE) dan diperiksa memakai mikrofotografi Olympus pembesaran 400x serta dinilai dan dijumlahkan sel hati yang mengalami vakuolisasi pada hari ke-9. Dosis ekstrak biji kopi yang diberikan 25 mg ekstrak kering kopi/tikus/hari per oral.

Analisis statistik menggunakan uji normalitas Kolmogorov-Smirnov dan homogenitas Levene. Jika varian data berdistribusi normal dan homogen, maka dilanjutkan dengan analisis varian dan jika *analysis of variance* (ANOVA) bermakna maka dilanjutkan dengan uji t. Hipotesis dianggap bermakna bila $p \leq 0,05$. Analisis dilakukan dengan menggunakan program SPSS for Windows versi 13.

Dampak etik penelitian ini yaitu ketidaknyamanan akibat perlakuan dan tindakan. Secara etik, hewan coba diperlakukan dengan pendekatan 3R (*reduction, refinement, dan replacement*). Pada akhir penelitian, tikus dikorbankan di bawah pengaruh anestesi eter, lalu dikubur.

Penelitian ini dilaksanakan di Departemen Farmakologi Fakultas Kedokteran Universitas Padjadjaran dan Bagian Patologi Anatomi Rumah Sakit Abdoel Moeloek Lampung, pada bulan Desember 2008–Juli 2009.

Hasil

Penelitian berlangsung selama 9 hari dengan menggunakan dosis ekstrak air biji kopi robusta 25 mg dan pemeriksaan patologi anatomi di Rumah Sakit Abdoel Moeloek. Pada pemeriksaan histopatologi tidak tampak nekrosis sentrilobuler maupun apoptosis, hanya ditemukan vakuolisasi yang merupakan awal proses perlemakan.

Pada kelompok 1, tikus 1A ditemukan 14 sel hati yang mengalami vakuolisasi, dari tikus 1B ditemukan 12 sel hepatosit yang mengalami vakuolisasi, sedangkan dari tikus 1C, 1D, dan 1E ditemukan berturut-turut 20, 17, dan 15 sel hati yang mengalami vakuolisasi, sehingga jumlah sel hati rata-rata yang mengalami vakuolisasi sebanyak 15,6. Pada kelompok 2, berturut-

turut tikus 2A, 2B, 2C, 2D, dan 2E ditemukan 62, 52, 69, 56, dan 53 sel hati yang mengalami vakuolisasi, sehingga jumlah sel hati rata-rata yang mengalami vakuolisasi sebesar 58,4. Pada kelompok 3, berturut-turut tikus 3A, 3B, 3C, 3D, dan 3E didapatkan 31, 27, 34, 38, dan 42 sel hati yang mengalami vakuolisasi, sehingga jumlah sel hati rata-rata yang mengalami vakuolisasi sebanyak 34,4. Vakuolisasi terbanyak pada kelompok 2 (58,4) (Tabel).

Untuk mengetahui perbedaan antar kelompok dilakukan uji independen t dengan hasil berupa grafik *boxplot* (Gambar 1).

Berdasarkan hasil statistik, terdapat perbedaan vakuolisasi bermakna dan persentase terjadinya vakuolisasi lebih berat terdapat pada kelompok 2 dan 3, yang berarti CCl_4 menyebabkan vakuolisasi terbanyak pada kelompok 2 diikuti kelompok 3 (Gambar 1). Pengamatan ini menunjukkan bahwa kopi dapat menghambat perubahan morfologi berupa vakuolisasi sel hati.

Kerusakan morfologi pada kelompok 2 dan 3 merupakan reaksi awal degenerasi yang ditandai dengan timbulnya vakuolisasi sitoplasma, namun membran plasma dan inti sel masih utuh. Tidak ditemukan nekrosis hati pada semua kelompok (Gambar 2, 3, dan 4).

Pembahasan

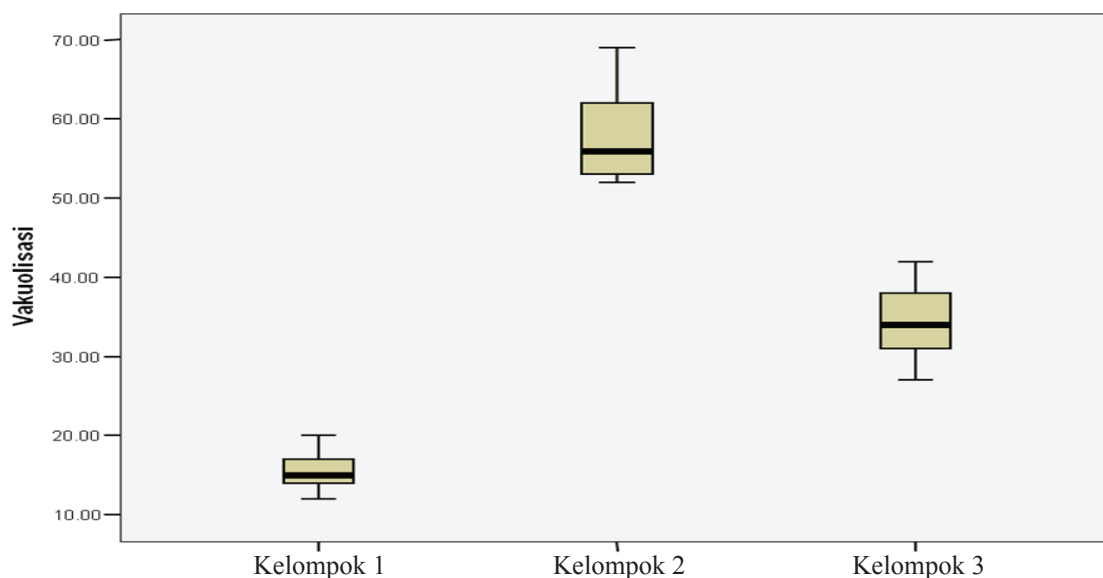
Radikal bebas merupakan gugus kimia reaktif yang memiliki jumlah elektron ganjil atau elektron tidak berpasangan. Gugus kimia ini dapat terbentuk bila oksigen berinteraksi dengan molekul tertentu. Bila sudah terbentuk, radikal yang sangat reaktif ini akan memulai serangkaian reaksi. Bahaya kerusakan utama timbul bila gugus ini bereaksi dengan komponen sel penting seperti DNA atau membran sel yang kemudian dapat menurunkan fungsi sel atau kematian sel.¹

Sel dan jaringan tubuh secara terus menerus menghadapi ancaman kerusakan yang diakibatkan radikal bebas dan ROS, yang dihasilkan dalam metabolisme oksigen normal maupun kerusakan akibat induksi secara eksogen. Mekanisme efek radikal bebas terhadap fungsi selular tidak jelas, yang terpenting tahap peroksidasi lipid dengan akibat kerusakan membran. Kerusakan selular ini menyebabkan perubahan *resting potential cell*, tekanan osmotik dengan akibat edema, dan berakhir dengan kematian sel. Radikal bebas dapat menarik berbagai mediator inflamasi yang berperan dalam respons inflamasi dan kerusakan jaringan. Untuk melindungi diri dari ROS, organisme hidup memiliki beberapa mekanisme

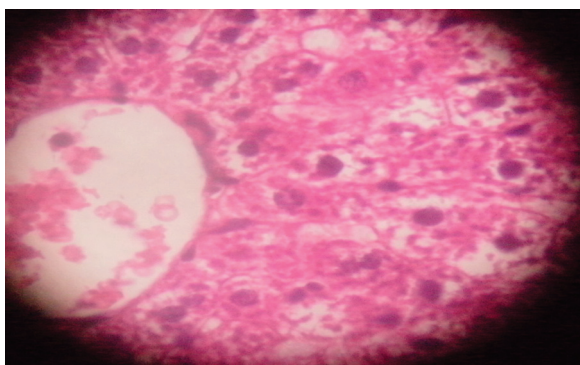
Tabel Presentasi Terjadinya Vakuolisasi Sel Hati Rata-rata pada ke-3 Kelompok

Nilai Sel Hati Rata-rata yang Mengalami Vakuolisasi/10 Lapang Pandang				
Kelompok 3 Rata-rata SD	Kelompok 2 Rata-rata SD	Kelompok 1 Rata-rata SD	F	p*
34,4	58,4	15,6	0,67	0,00

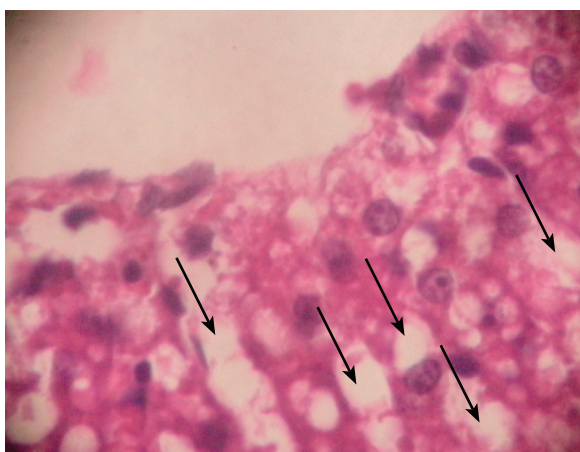
Keterangan: kelompok 1: kontrol negatif, kelompok 2: kontrol positif, kelompok 3: mendapat ekstrak air kopi 25 mg + CCL_4 ,
P* Berdasarkan uji t



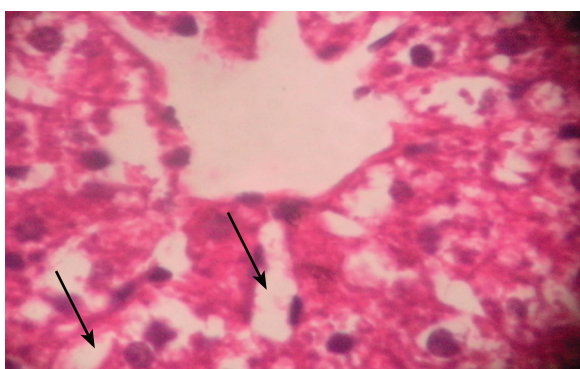
Gambar 1 Grafik Persentase Rata-rata Terjadinya Kerusakan Morfologi Hati



Gambar 2 Histologi Hati Tikus pada Kelompok 1 (HE-400x)



Gambar 3 Histologi Hati Tikus pada Kelompok 2 (HE-400x)



Gambar 4 Histologi Hati Tikus pada Kelompok 3 (HE-400x)

yang efektif.²

Organisme hidup memiliki beberapa gugus antioksidan dan mekanisme proteksi menghadapi ROS yang merugikan, seperti enzim dismutase superoksida, peroksidase glutation, dan katalase, bersama antioksidan nonenzim seperti senyawa selenium, vitamin A, E, C, dan senyawa yang

mengandung tiol. Ketidakseimbangan ROS-antioksidan disebut stres oksidatif.⁴

Pemberian CCl_4 membentuk radikal bebas dan menimbulkan stres oksidatif dengan akibat terjadi peroksidasi lipid diikuti kerusakan membran hepatosit. Kerusakan atau peningkatan permeabilitas membran sel akan mengakibatkan edema sel, destruksi mitokondria, retikulum endoplasmik, inaktivasi enzim, dan denaturasi protein.¹² Studi histopatologi menunjukkan bahwa CCl_4 dapat meningkatkan degenerasi perlemakan, pembengkakan hepatosit, tertekannya sinusoid, vakuolisasi sitoplasma, nekrosis, dan infiltrasi sel radang. Perubahan histologi spesifik akibat CCl_4 berupa nekrosis sentrilobuler, perlemakan, apoptosis sel, dan vakuolisasi.

Pada penelitian ini tampak efek ekstrak air biji kopi menghambat degenerasi hati dapat dibuktikan pada kelompok 3 (induksi CCL_4 + ekstrak air kopi robusta), hal ini diperkuat dengan perbandingan persentase terjadinya vakuolisasi yang berbeda secara bermakna. Kerusakan morfologi yang tampak dan dapat dihitung hanya vakuolisasi. Perbandingan persentase terjadinya vakuolisasi berbeda bermakna pada kelompok 3.¹³⁻¹⁵

Simpulan, efek ekstrak air biji kopi robusta berpotensi mencegah gangguan fungsi hati dengan efek sebagai antioksidan pada tikus model hepatitis galur Wistar yang diinduksi CCL_4 .

Daftar Pustaka

1. Mun'im A, Negishi O, Ozawa T. Antioxidative compounds from *Crotalaria sessiliflora*. *Biosci Biotechnol Biochem*. 2003;67(2):410-4.
2. Bernardi APM, López-Alarcón C, Aspee A, Rech S, Von Poser GL, Bride R, dkk. Antioxidant activity of flavonoids isolated from *hypericum ternum*. *J Chil Chem Soc*. 2007;52(4):1326-9.
3. Lisdawati V, Kardono L. Aktivitas antioksidan dari berbagai fraksi ekstrak daging buah dan kulit biji mahkota dewa. *Media Litbang Kesehatan XVI*. 2006;4:1-14.
4. Bagiada A, Mahasucipta A. Peran antioksidan untuk mencegah beberapa kelainan jaringan tubuh. *MKI*. 2005;55(6):86-91.
5. Widowati L, Sadikin M, Wahjoedi B. Aktivitas antioksidan ekstrak biji klabet (*Trigonella foenum-graecum L.*): pengukuran glutation tikus diabetes. *Media Litbang Kesehatan XVI*. 2004;14(4):7-13.
6. Daglia M, Racchi M, Papetti A, Lanni C, Govoni S, Gazzani G. In vitro and ex vivo antihydroxyl radical activity of green

- and roasted coffee. *J Agric Food Chem.* 2004;52(6):1700–4.
7. del Castillo MD, Ames JM, Gordon MH. Effect of roasting on the antioxidant activity of coffee brews. *J Agric Food Chem.* 2002;50(13):3698–703.
 8. Richelle M, Tavazzi I, Offord E. Comparison of the antioxidant activity of commonly consumed polyphenolic beverages (coffee, cocoa, and tea) prepared per cup serving. *J Agric Food Chem.* 2001;49(7):3438–42.
 9. Yanagimoto K, Ochi H, Lee KG, Shibamoto T. Antioxidative activities of fractions obtained from brewed coffee. *J Agric Food Chem.* 2004;52(3):592–6.
 10. Yoshida Y, Hayakawa M, Niki E. Evaluation of the antioxidant effects of coffee and its components using the biomarkers hydroxyoctadecadienoic acid and isoprostane. *J Oleo Science.* 2008;57(12):691–7.
 11. Winarsi H. *Antioksidan kopi. Antioksidan alami dan radikal bebas.* Yogyakarta: Kanisius; 2007.
 12. Kuntz E, Kuntz H-D. *Hepatology, principles and practice.* Edisi ke-2. Wetzlar: Springer Medizin Verlag Heidelberg; 2006.
 13. Crawford J. *Liver and biliary tract.* Dalam: Kumar V, Abbas AK, Fausto N, penyunting. *Robbins and Cotran pathologic basis of disease.* Edisi ke-7. Philadelphia: Elsevier Saunders; 2005. hlm. 877–82.
 14. Kumar V, Cotran RS, Collins T. *Robins and Cotran pathologic basis of disease.* Edisi ke-7. Philadelphia: Elsevier Saunders; 2005.
 15. Pratt DS, Kaplan MM. *Laboratory test.* Dalam: Schiff ER, Sorrell MF, Maddrey WC, penyunting. *Schiff's diseases of the liver.* Edisi ke-10. Philadelphia: Wiley Blackwell; 2007. hlm. 19–56.